Avanços em Medicina 2026, v.6 n2:15-17 e-ISSN 2676-0347
DOI: 10.37085/AvanMed.77

Avanços em Medicina

Material Suplementar

Gangrena de Fournier e úlcera de decúbito sacral associada: reconstrução com retalho fasciocutâneo superomedial da coxa e retalho miocutâneo do músculo glúteo - relato de caso

Fournier's gangrene and associated sacral decubitus ulcer: reconstruction with superomedial fasciocutaneous flap of the thigh and myocutaneous flap from the gluteal muscle - a case report

André de Barros Araújo[1], João Paulo Vieira e Silva de Albuquerque[2], Rodrigo Frason Freitas de Lima[1], Myllena Alves Rodrigues[1], Michelle de Simão Carelli[1], Weny Félix Lima Gomes[1], Cláudia Barbosa de Almeida Medeiros[3]

[1]Faculdade de Medicina de Olinda, Olinda, Pernambuco, Brasil
[2]Faculdade Pernambucana de Saúde, Recife, Pernambuco, Brasil
[3]Unimed Recife, Recife, Pernambuco, Brasil

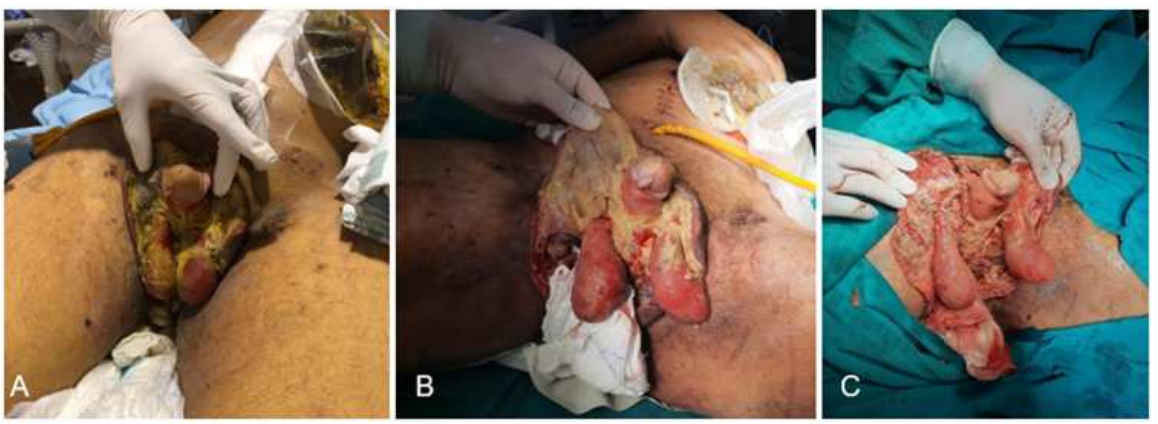

Figura suplementar S1. Caso clínico de GF apresentando extensa área de necrose envolvendo pênis, saco escrotal, períneo e nádegas (1A). O procedimento cirúrgico indicado foi o desbridamento das áreas necrosadas (1B) e (1C)

© Copyright 2023



Figura suplementar S2. Primeira intervenção cirúrgica, realizado desbridamento para tratamento inicial da área de escara sacral (2G E 2H), que apresentava necrose úmida não purulenta e exposição óssea de sacro e cóccix (seta) (2F), além do ferimento perineal e genital, com exposição de testículo e corpo do pênis (2A E 2B). Ademais, confecção de retalho fasciocutâneo supramedial da coxa (2C E 2D) para formação de um neoescroto (2E), enquanto que o ferimento perineal foi tratado com fixação de retalho cutâneo em suas margens

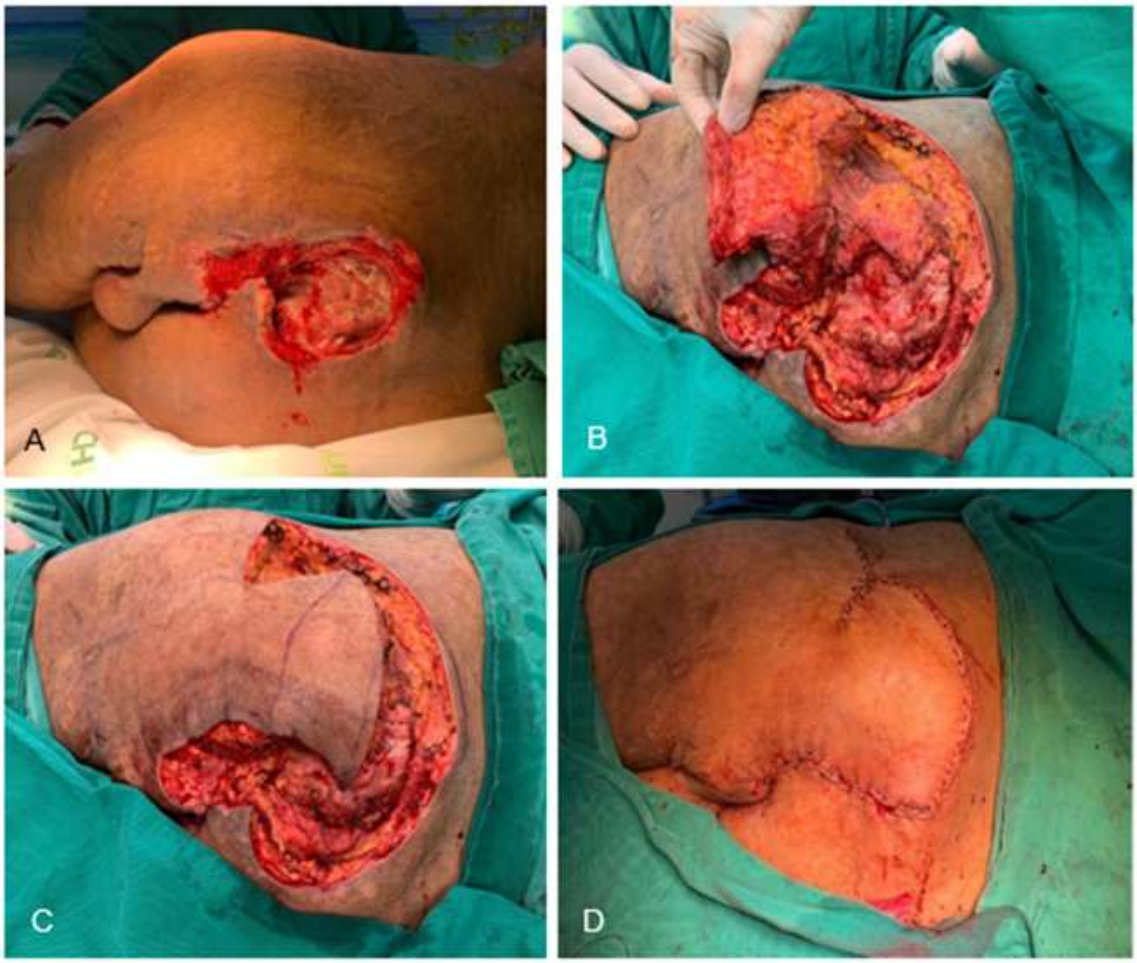

Figura suplementar S3. Segunda intervenção cirúrgica para reconstrução da região sacral. Realizado retalho miocutâneo do músculo glúteo maior