

Relato de caso

# Manejo anestésico em um paciente portador de osteogênese imperfeita

*Anesthetic management in a patient with osteogenesis imperfecta*

Walquir Gonelli Gonçalves Filho<sup>1</sup>, Gustavo Barros Alves de Carvalho<sup>1</sup>,  
Ana Maira Quental da Nóbrega<sup>2</sup>, Alipio Agra Lima Filho<sup>2</sup>

<sup>1</sup>Cooperativa dos Médicos Anestesiologistas de Pernambuco – COOPANEST, Recife, Pernambuco, Brasil.

<sup>2</sup>Complexo Hospitalar Unimed Recife – CHUR, Recife, Pernambuco, Brasil.

## Resumo

**Introdução:** Osteogênese imperfeita (OI) é um grupo de doenças causadas pela formação defeituosa do colágeno, que tem como característica em comum a fragilidade congênita dos ossos. OI pode se manifestar com fraturas e deformidades de ossos longos, arcos costais e vértebras, implicando dificuldades para o manejo anestésico devido ao risco de novas fraturas durante a manipulação do paciente, complicações respiratórias devido à deformidade torácica, além do difícil manejo da via aérea. **Relato de caso:** Criança de 3 anos, sexo masculino, portadora de OI tipo 3 e relato de diversas fraturas prévias, submetida à cirurgia ortopédica para correção de fatura de fêmur direito sob anestesia venosa total e analgesia multimodal endovenosa. Inicialmente foi usada máscara laríngea para controle da via aérea, sendo posteriormente retirada devido a dificuldade de acoplamento, pois houve manipulação da mesa de cirurgia, sendo optada a intubação endotraqueal. **Discussão:** O manejo perioperatório de criança portadora de OI requer uma avaliação pré-anestésica detalhada, com destaque para as possíveis alterações no exame físico. A abordagem anestésica deve ser feita com cautela, tendo em vista o risco de novas fraturas ósseas durante o movimento ou mudança de posição, além de fraturas cervicais e mandibulares relacionadas à intubação. Pode-se concluir que o manejo anestésico adequado se faz fundamental para o desfecho favorável do caso de cirurgia em uma paciente portador de OI.

## Abstract

**Introduction:** Osteogenesis imperfecta (OI) is a group of diseases caused by defective collagen formation, which have as a common characteristic the congenital fragility of the bones. OI can manifest with fractures and deformities of long bones, costal arches and vertebrae, implying difficulties in anesthetic management due to the risk of new fractures during patient handling, respiratory complications due to thoracic deformity, in addition to difficult airway management. **Case report:** A 3-year-old male child, with type 3 OI and several previous fractures, underwent orthopedic surgery to correct the fracture of the right femur under total intravenous anesthesia and intravenous multimodal analgesia. Initially, a laryngeal mask airway was used to control the airway, which was later removed after coupling difficulties, as the operating table was manipulated, and endotracheal intubation was chosen. **Discussion:** The perioperative management of children with OI requires a detailed pre-anesthetic evaluation, with emphasis on possible changes in the physical examination. The anesthetic approach must be done with caution, considering the risk of new bone fractures during movement or change of position, in addition to cervical and mandibular fractures related to intubation. It can be concluded that adequate anesthetic management is essential for a favorable outcome in the case of surgery in a patient with OI.



Walquir Gonelli Gonçalves Filho  
E-mail: walkgonelli@gmail.com

Editado por:  
Fernando Cruz

Submetido: 30 de agosto de 2023  
Aceito: 21 de maio de 2024  
Publicado:

## Introdução

Osteogênese imperfeita (OI), também conhecida como doença dos ossos de vidro, é um grupo de doenças hereditárias raras causadas pela mutação dos genes codificadores do colágeno tipo I, que tem como característica em comum a fragilidade congênita dos ossos (1). A classificação revisada de OI aponta cinco diferentes formas da doença: forma leve, com escleras azuladas e sem deformidades ósseas (tipo 1); forma letal perinatal (tipo 2); forma grave e progressivamente deformante (tipo 3), forma moderada (tipo 4); forma com calcificação da membrana interóssea ou calo hipertrófico (tipo 5) (2). A prevalência de OI é de 3 a 7 por 100 mil nascimentos de acordo com estudos europeus e norte-americanos (3).

Devido as diferentes classificações clínicas, a doença pode se manifestar em níveis variados de fraturas e deformidades de ossos longos, arcos costais e vértebras. Ao passo que, indivíduos com OI do tipo 3 são os mais severamente afetados dentre os que sobrevivem a infância. Além das repercussões ósseas, a formação defeituosa do colágeno leva a várias outras manifestações clínicas que incluem escleras azuladas, perdas auditivas, doenças respiratórias, anomalias cardíacas, alterações dentárias, disfunção plaquetária, distúrbios metabólicos, fraqueza muscular e baixa estatura. Assim, em razão da suscetibilidade para episódios de fraturas ósseas, as crianças portadoras de OI geralmente requerem múltiplas abordagens cirúrgicas ao longo da vida (3, 4).

Considerando-se a grande abrangência da patologia, o manejo perioperatório da criança portadora de OI é um desafio desde a avaliação pré-anestésica, passando pelo período intraoperatório, até o seu transporte após a cirurgia. O planejamento anestésico deve ser feito com bastante cuidado, levando em conta os riscos de novas fraturas durante mudança de posição, complicações respiratórias secundárias à deformidade torácica, além de fraturas mandibulares e cervicais durante a intubação (5).

## Relato de Caso

Paciente do sexo masculino de três anos e pesando 10 kg, portador de osteogênese imperfeita do tipo 3, sem relato de consanguinidade dos genitores ou da patologia em outros familiares. Evoluiu com fratura espontânea de fêmur direito há 17 dias, sendo programada cirurgia de redução da fratura com passagem de haste telescópica em canal medular.

A criança possui um vasto histórico de fraturas, sendo aproximadamente 20 ao todo, a genitora relata que a

primeira fratura foi diagnóstica logo após o nascimento, mas teve travento conservador. Seu passado cirúrgico e anestésico incluiu hernioplastia inguinal bilateral com máscara facial e anestesia local, há 1 ano, a mãe não sabe informar quais anestésicos utilizados. Não há relatos de alergias e sua prescrição atual inclui o uso de carbonato de cálcio por via oral e pamidronato intravenoso a cada 2 meses, sendo a última dose realizada em setembro de 2021.

Ao exame físico, o paciente apresenta fratura coexistente em membro superior direito, deformidades ósseas de extremidades e de caixa torácica secundária a múltiplas fraturas prévias, com discreta escoliose, além de escleras azuladas. Os movimentos de cabeça e pescoço eram reduzidos e não possui alterações em ossos da face ou dentes. Os exames pré-operatórios mostraram hemoglobina 14,7 g.dL<sup>-1</sup>, hematócrito 46,2%, além de normalidade em ionograma, coagulograma e bioquímica.

Durante o preparo anestésico, foram preparados propofol, remifentanil, fentanil e rocurônio para anestesia venosa total, além de deixar o dantrolene em sala. Foram reservadas máscaras laríngeas de número 1,5, 2 e 2,5, além de laringoscópio com lâminas curvas (Macintosh) número 1,5 e 2,0 e tubos endotraqueais com balonete número 3,5, 4,0 e 4,5. Optado por acesso venoso central guiado por ultrassonografia (USG – colocar na lista de abreviaturas) e um acesso venoso periférico em membro superior esquerdo.

Foi administrado cetamina 1,5 mg.Kg<sup>-1</sup> intramuscular como medicação pré-anestésica, em seguida o paciente foi conduzido à sala cirúrgica, no próprio bebe conforto e colocado com cuidado na mesa de cirurgia, onde foi monitorizado com eletrocardiograma, oximetria de pulso, pressão arterial não invasiva, termômetro esofágica e da profundidade anestésica pelo índice bispectral (BIS), além da avaliação das vias aéreas com auxílio da ultrassonografia (USG) que não evidenciou alteração. Puncionado o acesso venoso central guiado por USG e um acesso venoso periférico em membro superior esquerdo.

Os registros iniciais foram: frequência cardíaca 132 bpm; SpO<sub>2</sub> 99%; pressão arterial não invasiva 103/51 mmHg; temperatura 36,9 °C; BIS de 98. Após punção venosa periférica em membro superior esquerdo com Jelco 24G, e início de ventilação sob máscara facial, a anestesia foi induzida com propofol 1 mg.kg<sup>-1</sup>, fentanil 3 mcg.kg<sup>-1</sup>, rocurônio 0,6 mg.kg<sup>-1</sup>; em seguida, foi inserida máscara laríngea nº 2,0, enquanto a cabeça era mantida cuidadosamente em posição neutra. Após desprezar a dose em bolus ofertada pela bomba de infusão do propofol, manteve-se a anestesia com infusão alvo

controlada de propofol  $2,2 \mu\text{g}\cdot\text{mL}^{-1}$  e remifentanil de  $0,2$  a  $0,4 \mu\text{g}\cdot\text{kg}^{-1}\cdot\text{min}^{-1}$ , mantendo BIS entre 40-60 e taxa de supressão igual a zero.

Após colocar manta térmica cobrindo tórax e membros inferiores, o paciente foi cuidadosamente posicionado em leve rotação direita da cabeça e realizado punção venosa central em veia jugular interna esquerda pela técnica de Seldinger, com auxílio de ultrassonografia. Após término do procedimento inicial, o paciente foi reposicionado e a mesa cirúrgica manipulada, o que resultou em deslocamento na máscara laringea, sendo optado pela sua retirada e realização de intubação endotraqueal com tubo endotraqueal 4,0 com balonete sob laringscopia direta.

Durante o período intraoperatório, a estratégia volêmica utilizada foi de infusão contínua de  $20 \text{ ml}\cdot\text{h}^{-1}$  de ringer lactato em bomba de infusão contínua que somada infusão de fluidos para carrear as drogas, resultou em um total de 70 ml durante todo procedimento. As perdas foram calculadas em 60 ml de sangue, contadas a partir das gazes humedecidas, somado a 30 ml de perdas insensíveis. Adicionalmente, foram administrados mais 4 mg de rocurônio objetivando melhor bloqueio neuromuscular. Os sinais vitais permaneceram estáveis durante todo o procedimento, com frequência cardíaca variando entre 120 e 140 bpm;  $\text{SpO}_2$  99%; pressão arterial média não invasiva entre 55 e 65 mmHg; temperatura  $36-36,7^\circ\text{C}$ ; Bis 50-60. Antes do término da cirurgia, foram administrados dipirona  $50 \text{ mg}\cdot\text{kg}^{-1}$ , ondansetrona  $0,15 \text{ mg}\cdot\text{kg}^{-1}$ , dexametasona  $0,15 \text{ mg}\cdot\text{kg}^{-1}$ , tramadol  $2 \text{ mg}\cdot\text{kg}^{-1}$ .

O procedimento de redução de fratura de fêmur direita e passagem de haste telescópica foi realizado e confirmado bom alinhamento por radioscopia (Figura 1). Ao término da cirurgia, o paciente foi encaminhado à unidade de terapia intensiva, onde foi extubado sem intercorrências após reversão completa do bloqueio neuromuscular, recebendo alta da terapia intensiva após 24h com exames normais.

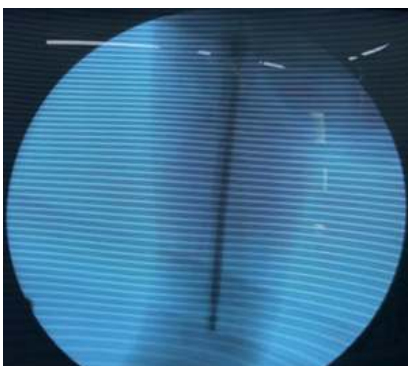


Figura 1. Radioscopia intraoperatória após posicionamento de haste telescópica.

## Discussão

Osteogênese imperfeita (OI) é o resultado da mutação dos genes codificadores do colágeno, representando uma desordem generalizada do tecido conjuntivo com repercussões ósseas importantes associadas a alterações multissistêmicas(3). Fragilidade óssea e osteopenia levam a episódios recorrentes de fraturas e deformidades ao longo dos anos e apesar de serem mais frequentes em crianças, já podem estar presentes no feto(6). Em virtude disso, foi realizado uma visita pré-anestésica detalhada, com destaque para o amplo histórico de fraturas da criança e suas alterações no exame físico.

Deformidades em coluna vertebral, ossos longos e arcos costais, típicos do paciente com OI, são causas de redução de mobilidade e complicações respiratórias(4). No período perioperatório, o manejo dos pacientes deve ser cuidadoso durante o transporte e posicionamento na mesa de operação, tendo em vista o risco de novas fraturas(5). Logo, foi optado pelo deslocamento da criança na própria cadeirinha de transporte de bebe e realizado medicação pré-anestésica, o que facilitou o posicionamento cuidadoso do paciente na mesa cirúrgica.

Além do cuidado durante o transporte e o posicionamento na mesa de operação, destaca-se a análise e manejo adequado da via aérea, a fim de evitar lesões e antecipar dificuldades. Vários fatores podem impactar o manejo da via aérea, incluindo macroglossia, instabilidade cervical e pescoço curto. Em casos de odontogênese imperfeita, há aumento do risco de perdas dentárias(5). Já durante a laringoscopia, podem ocorrer fraturas de pescoço ou mandíbula em caso de hiperextensão do pescoço. Além disso, succinilcolina deve ser evitada na população com OI, devido ao risco de fraturas causadas por fasciculações(7). Portanto, foi optado pelo uso de rocurônio para o bloqueio neuromuscular.

O uso de máscara laringea (ML) em crianças com OI é uma importante opção para o controle da via aérea, a fim de se evitar complicações relacionadas à laringoscopia(8). Contudo, em casos de mudanças de posições e tempo de cirurgia prolongado, pode ser necessário se estabelecer via aérea mais segura. Durante o procedimento de intubação endotraqueal, é importante pedir ajuda para a manutenção da estabilidade cervical e evitar extensão excessiva do pescoço. Além disso, deve-se preconizar o uso apropriado de bloqueadores neuromusculares e agentes hipnóticos, a fim de evitar tosse ou agitação, visto que aumentam o risco de novas fraturas (5). No caso apresentado, foi optado, inicialmente, pelo

uso da ML para o manejo da via aérea, contudo seu acoplamento não perdurou durante toda a cirurgia, pois houve manipulação importante do paciente e da mesa cirúrgica. Após a retirada da ML, a intubação endotraqueal foi preconizada de forma cuidadosa, mantendo estabilização cervical e plano anestésico adequado, assim, foi obtida uma via aérea segura sem qualquer complicação.

Na indução da anestesia, optou-se por desprezar a dose em bolus da bomba de infusão alvo controlada de propofol, pois o aparelho disponível utiliza o modelo de Marsh modificado, cujo compartimento central só leva em conta o peso, conquanto a bomba disponível tinha como limite inferior a configuração para um paciente de 30 kg, como o paciente tem apenas 10 kg, teria sido dado uma sobredose.

Como consequência das anormalidades esqueléticas, a dor óssea é comum em pacientes portadores de OI, principalmente nos casos mais graves (tipo 3) (4). Portanto, se faz necessário uma abordagem multimodal para o controle perioperatória da dor. Apesar de ser um componente importante da analgesia multimodal(10), a anestesia regional, classicamente, é vista uma contraindicação relativa para os pacientes com OI devido ao risco de fraturas durante o posicionamento e risco aumentado de sangramento. A revisão atual sobre a segurança do uso de anestesia regional ainda é inconclusiva em relação aos pacientes portadores de OI(11, 12). Optou-se pela abordagem multimodal para o controle algico do paciente, através do uso de cetamina, dipirona, tramadol e infusão contínua de remifentanil. Não foi realizada anestesia regional no paciente. A criança evoluiu com controle adequado da dor pós-operatória, recebendo alta da terapia intensiva.

Sugere-se que o planejamento e manejo anestésico adequado são essenciais para o desfecho favorável do caso de cirurgia em um paciente portador de OI. O cuidado durante todo o período perioperatório é fundamental para tal situação desafiadora, desde o transporte para a sala cirúrgica, passando pela indução e manutenção anestésica adequada, até o controle de dor e cuidados pós-operatórios. No caso descrito, o preparo e estudo prévio por parte de toda a equipe

médica foram fatores determinantes para o sucesso do procedimento anestésico-cirúrgico.

## Referências

1. Plotkin, H. Syndromes with congenital brittle bones. *BMC Pediatr.* 4, 1–6 (2004).
2. Mortier, G. R. et al. Nosology and classification of genetic skeletal disorders: 2019 revision. *Am. J. Med. Genet. Part A* 179, 2393–2419 (2019).
3. Marini, J. C. et al. Osteogenesis imperfecta. *Nat. Rev. Dis. Prim.* 3, 1–19 (2017).
4. Marom, R., Rabenhorst, B. M. & Morello, R. Osteogenesis imperfecta: An update on clinical features and therapies. *Eur. J. Endocrinol.* 183, R95–R106 (2020).
5. Goeller, J. K. et al. Perioperative Management of Pediatric Patients with Osteogenesis Imperfecta Undergoing Orthopedic Procedures. *Curr. Anesthesiol. Rep.* 7, 142–149 (2017).
6. Tauer, J. T., Robinson, M. E. & Rauch, F. Osteogenesis Imperfecta: New Perspectives From Clinical and Translational Research. *JBMR Plus* 3, 1–10 (2019).
7. Erdogan, M. A., Sanli, M. & Ersoy, M. O. Conduta anestésica em criança com osteogênese imperfeita e hemorragia epidural. *Rev. Bras. Anesthesiol.* 63, 366–368 (2013).
8. Ogawa, S., Okutani, R. & Suehiro, K. Anesthetic management using total intravenous anesthesia with remifentanil in a child with osteogenesis imperfecta. *J. Anesth.* 23, 123–125 (2009).
9. Weber, C., César, T. Z., Soares, A. & Combat, A. M. R. Pharmacokinetic models for target controlled infusion of propofol: comparing Marsh and Schnider. *Rev. Médica Minas Gerais* 26, 11–17 (2016).
10. Gritsenko, K., Khelemsky, Y., Kaye, A. D., Vadivelu, N. & Urman, R. D. Multimodal therapy in perioperative analgesia. *Best Pract. Res. Clin. Anaesthesiol.* 28, 59–79 (2014).
11. Beethe, A. R. et al. Neuraxial and regional anesthesia in surgical patients with osteogenesis imperfecta: A narrative review of literature. *Reg. Anesth. Pain Med.* 1–7 (2020) doi:10.1136/rapm-2020-101576.
12. Persiani, P. et al. Intraoperative bleeding in patients with osteogenesis imperfecta type III treated by Fassier-Duval femoral rodding: Analysis of risk factors. *J. Pediatr. Orthop. Part B* 27, 338–343 (2018).

Walquir Gonelli Gonçalves Filho  
<https://orcid.org/0009-0004-6067-3554>  
Gustavo Barros Alves de Carvalho  
<https://orcid.org/0000-0002-9632-1591>  
Ana Maira Quental da Nóbrega  
<https://orcid.org/0000-0003-0885-9699>  
Alipio Agra Lima Filho  
<https://orcid.org/0000-0003-0287-0133>

**Contribuições dos autores:** Walquir Gonelli Gonçalves Filho: Conceituação, Análise formal, Metodologia, Recursos, Supervisão e Redação – rascunho original. Gustavo Barros Alves de Carvalho: Análise formal e Visualização. Ana Maira Quental da Nóbrega: Redação – revisão e edição Alipio Agra Lima Filho: Análise formal, Visualização, Redação – revisão e edição

**Conflito de interesse:** Não há.

**Financiamento:** Próprio.