

Relato de Caso

Experiências Exitosas da Odontologia no Hospital Unimed Recife 3: Relato de casos

Successful Dentistry Experiences at Hospital Unimed Recife 3: Cases reports

Davi Silva Carvalho Curi  Julianelly Alves Biserra  Mônica Dias Moreira da Cruz 

SEOHD Odontologia, Recife, Brasil



Davi Silva Carvalho Curi
seohdodontologia@gmail.com

Edited by

Juliana Ramos Andrade

Palavras-chave:

Equipe multiprofissional
Saúde bucal
Hospital
Dentista
Doenças bucais

Keywords:

Patient Care Team
Oral Health
Hospital
Dentists
Mouth diseases

Resumo

O cuidado ao paciente hospitalizado é desafiador devido à complexidade das doenças e seus respectivos tratamentos. Além disso, alterações bucais podem alterar a evolução e resposta das condições sistêmicas e vice-versa. Então, a participação do cirurgião-dentista na equipe multiprofissional é fundamental para promover um cuidado integral e mais resolutivo. Dessa forma, o objetivo deste artigo é relatar três casos de experiências exitosas da Odontologia no Hospital Unimed Recife 3. Os casos evidenciam que a presença do dentista em ambiente hospitalar pode colaborar de maneira significativa no cuidado integral do paciente, sendo esse profissional essencial na busca de focos infecciosos bucais, no diagnóstico e tratamento de lesões bucais decorrentes de trauma e de outras etiologias e no restabelecimento e/ou manutenção da saúde bucal.

Abstract

Care for hospitalized patients is challenging due to the complexity of diseases and their respective treatments. In addition, oral changes can alter the evolution and response of systemic conditions and vice versa. So, the dentist's participation in the multiprofessional team is essential to promote comprehensive and more resolute care. Thus, the aim of this article is to report three cases of successful experiences in Dentistry at Hospital Unimed Recife 3. The cases show that the presence of the dentist in a hospital environment can significantly contribute to the integral care of the patient, and this professional is essential in the of oral infectious foci, in the diagnosis and treatment of oral lesions resulting from trauma and other etiologies and in the restoration and/or maintenance of oral health.

Introdução

O cuidado ao paciente hospitalizado é desafiador devido à complexidade das doenças e seus respectivos tratamentos. Também, sabe-se que tanto a condição bucal pode alterar a evolução e resposta das condições sistêmicas, como as alterações sistêmicas e seus tratamentos podem comprometer a saúde bucal.¹ Diante disso, para promover um cuidado integral e mais resolutivo, torna-se fundamental a participação de equipe multiprofissional com a presença do cirurgião-dentista (CD) que atue na área de odontologia hospitalar.²

Esse profissional desempenha funções diferentes das desempenhadas pelo cirurgião bucomaxilofacial. O CD realiza ações de prevenção, diagnóstico e tratamento de doenças orofaciais, de manifestações bucais de doenças sistêmicas ou de consequências de seus respectivos tratamentos em pacientes que necessitem de um atendimento em ambiente hospitalar, internados ou não, inseridos, portanto, no contexto multiprofissional de assistência à saúde.²

Os benefícios da presença do CD em âmbito hospitalar têm sido relatado na literatura científica, incluindo prevenção de agravos, redução na incidência de infecções respiratórias e diminuição de custos hospitalares.^{3,4} Apesar disso, no Brasil, alguns hospitais ainda resistem em inserir esse profissional para o cuidado ao paciente, alegando aumento nos custos. Dessa forma, o objetivo deste artigo é relatar três casos de experiências exitosas da Odontologia no Hospital Unimed Recife 3 (HUR-3), visando demonstrar a importância do CD no ambiente hospitalar para diversas áreas médicas.

Relato de Casos

Caso 1: Odontologia na Cardiologia

Homem, 52 anos de idade, se internou no 3º andar do hospital, apresentando febre, astenia e anorexia há cerca de 30 dias, bem como massa vegetante na valva aórtica visualizada no ecocardiograma. Além disso, três amostras de hemocultura foram solicitadas dando positivo para *Streptococcus gallolyticus*. O diagnóstico médico foi de endocardite infecciosa (EI) com necessidade de cirurgia cardíaca para troca valvar. O tratamento medicamentoso para EI foi realizado antes do procedimento cirúrgico com gentamicina 80 mg e oxacilina 500 mg, por via intravenosa (IV), nos primeiros 4 dias de internação. Após avaliação odontológica solicitada pela equipe médica para investigação de focos infecciosos bucais que pudessem causar a EI, esses medicamentos foram substituídos pela penicilina G cristalina 3.000.000

UI, por via IV, de 4 em 4 horas, conforme orientação da Comissão de Controle de Infecção Hospitalar.

Na avaliação odontológica, observou-se dente supranumerário com mobilidade acentuada na região do terceiro molar permanente do lado direito, sangramento gengival a sondagem, bolsa periodontal na mesial do segundo molar inferior esquerdo, cálculos dentais e resto radicular do primeiro molar inferior direito. Radiografia panorâmica dos maxilares para melhor elucidação diagnóstica foi solicitada, observando-se perda óssea generalizada e área radiolúcida, circunscrita, abaixo do resto radicular (Figura 1A). O diagnóstico foi de doença periodontal e abscesso dentoalveolar, os prováveis causadores da EI.

Diante disso, foi discutido com a equipe médica a realização da adequação do meio bucal antes da cirurgia de troca valvar. Tratamento periodontal conservador e terapia fotodinâmica (aPDT), utilizando azul de metileno 0,01% e fotobiomodulação a laser (3 Joules de energia por ponto), foram realizados para controle da doença periodontal. Também, o resto radicular e o dente com mobilidade acentuada foram removidos sob anestesia local (prilocaína 3% com felipressina 0,03 UI/ml). Durante todo o procedimento, os sinais vitais do paciente foram monitorados, não apresentando intercorrências (Figura 1B). Após 10 dias, o paciente não apresentou complicações pós-operatórias, sendo liberado pela odontologia para realização da cirurgia de troca valvar.

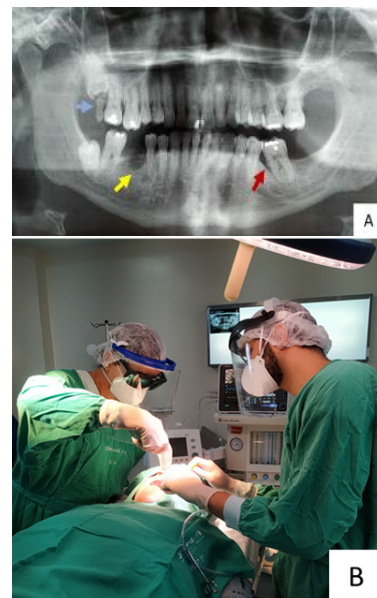

Figura 1. (A) Radiografia panorâmica dos maxilares. Perda óssea generalizada; dente com mobilidade na região de terceiro molar superior do lado direito (seta azul); resto radicular com abscesso dentoalveolar (seta amarela); bolsa periodontal (seta vermelha). (B) Adequação do meio bucal com monitoramento dos sinais vitais durante todo o procedimento odontológico.

Caso 2: Odontologia na unidade de terapia intensiva (UTI)

Mulher com 70 anos, internada na UTI do hospital após cirurgia para retirada de neoplasia maligna de pâncreas, apresentando lesões em lábios e sangramento na cavidade bucal, sendo solicitado parecer odontológico pela equipe médica.

Na avaliação odontológica inicial, a paciente se encontrava plaquetopênica, pouco responsiva, em uso de sonda nasointestinal e de ventilação mecânica não invasiva. A equipe de enfermagem referiu dificuldade em realizar a higiene bucal adequada devido a limitação na abertura de boca e a presença de sangramento. Ao exame bucal, foi observado lesões úlcero-crostosas e sangrantes nos lábios (Figura 2A). A acompanhante referiu que essas lesões surgiram quando a paciente estava em uso de tubo orotraqueal. Também, foi observado acúmulo de biofilme nos dentes remanescentes, com sangramento gengival, e saburra lingual. O diagnóstico foi de úlceras traumáticas e gengivite. Após essa consulta inicial, a paciente piorou do seu quadro geral, necessitando de ventilação mecânica invasiva, inicialmente com o tubo orotraqueal e, posteriormente, com a traqueostomia.

Diante disso, a conduta odontológica foi baseada nos cuidados bucais de higiene e na cicatrização das lesões em lábios. Para os cuidados bucais, utilizou-se o digluconato de clorexidina 0,12% sem álcool e artefatos auxiliares, conhecidos como bonecas (Figura 2B), que facilitam a higiene bucal no leito. Orientações foram dadas à equipe de enfermagem, para realizar esse procedimento a cada 12 horas. Também, foi orientado a utilização do bepantol regenerador labial® nos lábios, pelo menos três vezes ao dia, para melhorar a hidratação da região.

Para o tratamento das lesões labiais, foi instituído o protocolo de fotobiomodulação a laser com aplicações diárias (2 Joules de energia por ponto). O acompanhamento odontológico ocorreu por 17 dias consecutivos, sendo observada uma melhora significativa das lesões (Figura 2C). Após isso, a paciente evoluiu com sepse de foco abdominal e foi a óbito.

Caso 3: Odontologia na Oncologia

Mulher, 35 anos, com diagnóstico de Linfoma Não Hodgkin Difuso de Grandes Células B (LNHDGCB), com tumor primário no mediastino e acometimento de amígdala direita, encontrava-se internada para tratamento oncológico no hospital. Durante a quimioterapia com protocolo R-DA-EPOCH (rituximabe, prednisolona, doxorubicina, vincristina, etoposídeo e ciclofosfamida), apresentou queixa de origem bucal com desconforto durante alimentação, sendo solicitado avaliação odontológica pela equipe médica.

Ao exame bucal, observou-se úlcera dolorosa em borda lateral direita de língua sobreposta por área esbranquiçada removível a raspagem (Figura 3A). Também, o primeiro molar permanente inferior direito apresentava borda cortante, podendo ser a principal etiologia da lesão. O diagnóstico foi de úlcera traumática e candidíase pseudomembranosa.

Para remoção do trauma, foi realizado o alisamento das bordas cortantes no dente supracitado com tira de lixa abrasiva em aço. Para acelerar a cicatrização, aliviar a dor e promover efeitos anti-inflamatórios e antimicrobianos na região da úlcera, foi realizado aPDT, utilizando azul de metileno 0,01% e fotobiomodulação a laser (Figura 3B). Além disso, a paciente foi orientada quanto aos cuidados bucais adequados durante o tratamento oncológico.




Figura 2: (A) Lesões úlcero-crostosas e sangrantes em lábio superior e inferior no momento do exame clínico odontológico. (B) Artefato para higiene bucal (boneca). (C) Lesões nos lábios após 14 dias de aplicações diárias da fotobiomodulação a laser.

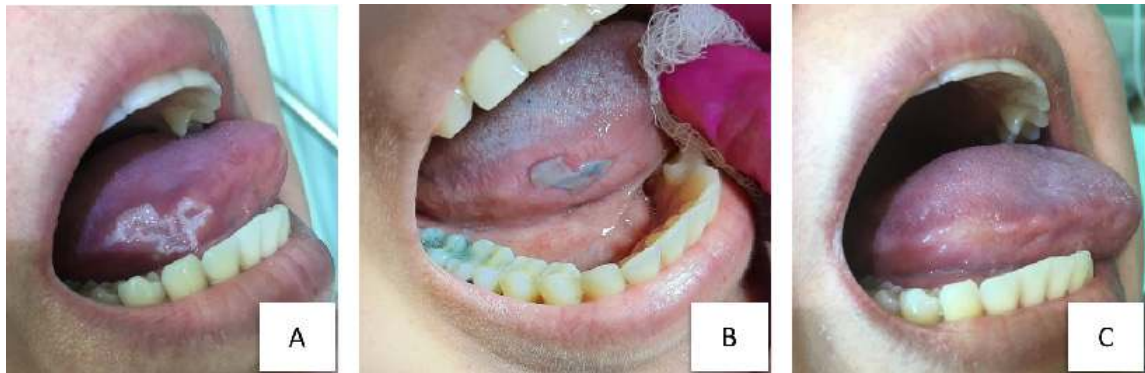


Figura 3: (A) Úlcera traumática sobreposta por candidíase pseudomembranosa em borda lateral direita de língua. (B) Úlcera corada após aplicação do azul de Metileno 0,01% no protocolo de terapia fotodinâmica. (C) Um dia após a realização da terapia fotodinâmica; não há placas esbranquiçadas da candidíase e a úlcera regrediu.

Um dia após a aplicação da aPDT, a úlcera regrediu e não havia mais a infecção fúngica (Figura 3C). A paciente referiu melhora da sintomatologia dolorosa e do desconforto durante a alimentação. A paciente teve alta hospitalar em seguida e continuou seus cuidados em domicílio.

Comentários

Os casos evidenciaram a importância do dentista em ambiente hospitalar, sendo esse profissional essencial na busca de focos infecciosos bucais, que podem estar relacionados com o início ou agravamento da doença sistêmica, no diagnóstico e tratamento de lesões bucais decorrentes de trauma e de outras etiologias e no restabelecimento e/ou manutenção da saúde bucal.

No caso 01, o paciente foi diagnosticado com EI, infecção microbiana grave da superfície endotelial do coração ou das valvas cardíacas que pode ser causada pelos estreptococos, especialmente o do grupo *viridans*, que são constituintes da flora normal bucal e do trato gastrointestinal.⁵

A participação do dentista foi importante na identificação, na remoção do dente com abscesso dentário e no controle da doença periodontal, considerados focos infecciosos bucais que podem estar associados com o surgimento da EI.⁶ Também, dois fatores sugerem a origem odontogênica da doença: a equipe médica não encontrou outro foco de infecção no paciente e a hemocultura foi positiva para *Streptococcus gallolyticus*, microorganismo do grupo *Streptococcus bovis* que faz parte do grupo *viridans*.⁷

No caso 02, a paciente se encontrava internada na UTI após cirurgia para retirada do câncer de pâncreas com lesões em lábios e sangramento na cavidade bucal. Neste ambiente, o paciente está exposto a um maior risco de infecção, especialmente, a pneumonia associada a ventilação mecânica (PAVM), podendo ser causada pela aspiração do conteúdo

da orofaringe que contém microrganismos provenientes da saburra lingual, biofilme dentário e cálculos supragengivais.⁸

Sendo assim, o dentista é importante por promover saúde bucal no paciente que se encontra debilitado e dependente de cuidados no leito da UTI, atuando no diagnóstico das alterações bucais e em situações emergenciais frente a traumas.⁹ Também, devem ser realizadas ações com a equipe de enfermagem em relação aos cuidados bucais para remoção do biofilme dentário por meio da ação química e/ou mecânica, utilizando facilitadores da higiene bucal, como as bonecas, abridores de boca, entre outros. Esses cuidados fazem parte de estratégias auxiliares para a prevenção da PAVM.¹⁰

No presente caso, a abordagem odontológica realizada por equipe habilitada em odontologia hospitalar contribuiu para a cicatrização das lesões causadas pelo trauma do tubo orotraqueal, reduzindo o risco de infecção e oferecendo conforto e qualidade de vida a paciente. Além disso, a abordagem entre odontologia e enfermagem favoreceu um ambiente bucal com menos patógenos, reduzindo o risco da PAVM e de outras infecções oportunistas, não permitindo que a situação bucal da paciente fosse prejudicial a sua saúde sistêmica.

No caso 03, observamos uma úlcera traumática sobreposta por uma infecção fúngica. Pacientes oncológicos apresentam com frequência lesões na mucosa bucal que podem surgir devido à doença de base, ao efeito citotóxico direto do tratamento antineoplásico e à imunossupressão.¹¹

A terapia fotodinâmica surge como uma ferramenta coadjuvante na odontologia e tem a capacidade de inativar patógenos sem o risco de indução de resistência microbiana.¹² Trata-se de um método não invasivo, que exige a interação entre um fotossensibilizador e uma fonte de luz visível para promoção de efeito analgésico, anti-inflamatório, bioestimulador e de descontaminação de feridas. Sua aplicabilidade reduz o desconforto, o uso de medicamentos associados e contribui para o bem estar.¹³

No presente caso, foram utilizados o azul de metileno 0,01% como fotossensibilizador e a fotobiomodulação a laser com comprimento de onda visível (vermelho) para realização da terapia fotodinâmica, não havendo sinais de infecção fúngica após o primeiro dia de aplicação. Além disso, o dentista foi importante na investigação e, posterior, remoção do que estava traumatizando a borda lateral de língua. Sem a presença deste profissional, dificilmente a úlcera seria cicatrizada, visto que o trauma continuaria ocorrendo.

Considerações Finais

Esse artigo evidencia que a presença do dentista em ambiente hospitalar pode colaborar de maneira significativa no cuidado integral do paciente. Entretanto, alguns hospitais brasileiros, públicos e privados, ainda não possuem este profissional ou estão apenas concentrados nas unidades de oncologia.

O não reconhecimento por parte dos gestores de hospitais em relação aos benefícios da integração do dentista na equipe multiprofissional pode contribuir para o aumento nos custos hospitalares, visto que problemas bucais podem acontecer como consequência dos tratamentos médicos e da imunossupressão do paciente.

Esperamos que o presente artigo tenha servido para sensibilizar os gestores, médicos e outros profissionais de saúde quanto aos benefícios de se ter este profissional como parte integrante da equipe que assiste o paciente no ambiente hospitalar.

Conflito de interesse: Não há conflito de interesses.

Financiamento: Os autores não receberam financiamento específico para este trabalho.

Contribuições dos autores: DSCC, JAB e MMDC Conceito e desenho do estudo; redação do manuscrito; revisão do conteúdo intelectual; aprovação final do manuscrito.

Davi Silva Carvalho Curi

<https://orcid.org/0000-0001-6471-9071>

Julianelly Alves Biserra

<https://orcid.org/0000-0003-3618-6727>

Mônica Dias Moreira da Cruz

<https://orcid.org/0000-0001-6210-0726>

Referências

- Fiorillo L. **Oral Health: The First Step to Well-Being.** *Medicina (Kaunas)* 2019;55(10):Doi:10.3390/medicina55100676
- Mundim AP, Villibor FF, Eugênio F, Celestino MD and Santos PU. **Manual de Odontologia Hospitalar.** *Conselho Regional de Odontologia do Tocantins - CRO TO* 2020;70p
- Bezinnelli LM, de Paula Eduardo F, da Graça Lopes RM, Biazevic MG, de Paula Eduardo C, Correa L, . . . Michel-Crosato E. **Cost-effectiveness of the introduction of specialized oral care with laser therapy in hematopoietic stem cell transplantation.** *Hematol Oncol* 2014;32(1):31-39 Doi:10.1002/hon.2050
- Zhao T, Wu X, Zhang Q, Li C, Worthington HV and Hua F. **Oral hygiene care for critically ill patients to prevent ventilator-associated pneumonia.** *Cochrane Database Syst Rev* 2020;12(12):Cd008367 Doi:10.1002/14651858.CD008367.pub4
- Cahill TJ and Prendergast BD. **Infective endocarditis.** *Lancet* 2016;387(10021):882-893 Doi:10.1016/s0140-6736(15)00067-7
- Šutej I, Peroš K, Trkulja V, Rudež I, Barić D, Alajbeg I, . . . Lepur D. **The epidemiological and clinical features of odontogenic infective endocarditis.** *Eur J Clin Microbiol Infect Dis* 2020;39(4):637-645 Doi:10.1007/s10096-019-03766-x
- Doern CD and Burnham CA. **It's not easy being green: the viridans group streptococci, with a focus on pediatric clinical manifestations.** *J Clin Microbiol* 2010;48(11):3829-3835 Doi:10.1128/jcm.01563-10
- Gomes SF and Esteves MCL. **Atuação do cirurgião-dentista na UTI: um novo paradigma.** *J Revista brasileira de odontologia* 2012;69(1):67-70 Doi:10.18363/rbo.v69n1.p.67
- Rabelo G, Queiroz C and Santos P. **Atendimento odontológico ao paciente em unidade de terapia intensiva.** *Arq Med Hosp Fac Cienc Med Santa Casa São Paulo* 2010;55(2):67-70
- Vilela MCN, Ferreira GZ, Santos PSS and Rezende NE. **Oral care and nosocomial pneumonia: a systematic review.** 2015;13(1)290-296 Doi:10.1590/S1679-45082015RW2980
- Castilho NL, Rocha BA, de Freitas EM, Ramos GV, Franca MGC and de Melo Filho MRJRI. **Protocolo para controle de infecções orais em pacientes sob tratamento de câncer: uma visão clínica.** *Revista Intercâmbio* 2017;10(1)72-89
- Cieplik F, Deng D, Crieleard W, Buchalla W, Hellwig E, Al-Ahmad A and Maisch T. **Antimicrobial photodynamic therapy - what we know and what we don't.** *Crit Rev Microbiol* 2018;44(5):571-589 Doi:10.1080/1040841x.2018.1467876
- Carrera ET, Dias HB, Corbi SCT, Marcantonio RAC, Bernardi ACA, Bagnato VS, . . . Rastelli ANS. **The application of antimicrobial photodynamic therapy (aPDT) in dentistry: a critical review.** *Laser Phys* 2016;26(12):1-23 Doi:10.1088/1054-660x/26/12/123001